

Fallbericht Thorakolumbales abdominelles Syndrom - TAS

Hausärztliche Verordnung

3 x Osteopathie bei chronischem BWS-Syndrom

Bei Frau U. fallen bei der Erstvorstellung am 3.6.2020 Kurzatmigkeit und spontane Schmerzattacken bei Alltagsbewegungen (Aufstehen, Tasche absetzen) und beim Sprechen auf. Sie ist aktuell arbeitsunfähig.

Anamnese:

61 jährige Patientin, Rechtshänderin, RichterIn (vorwiegend sitzende Tätigkeit), pyknische Konstitution bei 1,68 m Körpergröße und 85 kg Körpergewicht. Die Patientin beschreibt seit 1978 wiederkehrende Schmerzen in der Brustwirbelsäule und klagt seit 1 1/2 Jahren über rezidivierenden, gürtelförmigen Schmerz thorakolumbal nach ventral links mehr als rechts. Der Schmerz wird aktuell mit 9-10/10 NAS teilweise vernichtend angegeben. Temporär kommt es zu schmerzbedingter Atemnot.

Durch Wärme und Nachtschlaf stellt sich Beschwerdeverbesserung ein.

Vor-und Nebenerkrankungen:

- 1973 Humeruskopffraktur rechts mit konservativer Therapie
- 2000 HG-TEP links mit Revision (Narbe siehe Grafik)
- essentielle Hypertonie
- temporär Sodbrennen
- Nachtschlaf zeitweise durch Arbeitsbelastung gestört (Durchschlafen)
- Keine Allergien/ Unverträglichkeiten
- Miktion/ Defäkation regelrecht

Vorbefunde:

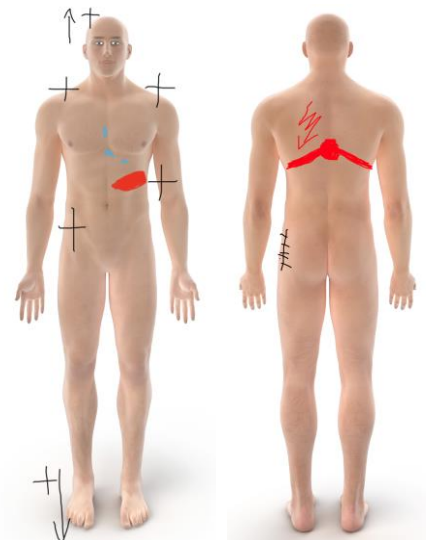
MRT BWS 2015 mit Beurteilung NPP Th7/8 und Th 9/10 dorsal, Einengung des Neuroforamens links Th10/11, Spondylolysthesis deformans untere BWS, keine Vertebrostenose, keine Myelopathie, Osteoporose ausgeschlossen

Medikation:

- Pantoprazol b.B. 20 mg
- lange Zeit Ibuflam b.B. 600mg, jetzt wegen Magenreizung aktuell Novaminsulfon
- Betablocker

Orientierende Befunderhebung

- General Listening kurzbogig ventral +, Inhibition Oberbauch -
- thorakale Hochatmung
- Stand mit deutlicher Fersenbelastung, seitl. Lot nach ventral
- thorakolumbal Hypertonus paravertebral bds-
- Einziehung unterer Rippenbogen bds.
- Gang mit hartem Auftrittsgeräusch re.
- Becken- und Rumpfdynamik eingeschränkt
- AVL links, durch Inhibition am Bauch weniger
- myofasziale 10 steps (siehe Grafik)
- Patrick-Kubis-Test rechts endgradig eingeschränkt
- Rotation TLÜ rechts eingeschränkt
- untere Rippen links Restriktion Einatmung
- Extension und Flexion mittlere/untere BWS eingeschränkt
- Armelevation Endefederung bds. eingeschränkt
- HWS Anteflexion und Rotation links eingeschränkt
- lokal Listening und 4 Quadrantenpalpation supramesokolisch li.



Wertung: Vd. auf Thorakolumbales abdominelles Syndrom

syndromal orientierende Untersuchung

- Schmerzen untere BWS/TLÜ gürtelförmig links, teils attackenartig bis in den Oberbauch
- Dysfunktion TLÜ
- thorakale Hochatmung in Stand, Sitz und Rückenlage
- Dysfunktion Zwerchfell
- 4 Quadrantenpalpation supramesokolisch links +

Bestätigung der Verdachtsdiagnose:

TAS- thorakolumbales abdominelles Schmerzsyndrom

Untersuchung und Erstbehandlung am 3.6.2020 (60 min)

Gezielte Untersuchung: Durch die akute Schmerzsituation ist eine gezielte Befunderhebung im Gebiet BWS/TLÜ, Rippen und Abdomen nicht schmerz- und angstfrei möglich.

Parietal: OCC ESRLi, TP AC4 links, C7 FRS rechts, Os navikulare rechts in Innenrotation, L5 FRS li
Sakrum R/R

Viszeral: Abdomen fest, supramesokolisch schmerzhaft verspannt

Craniosacral/Neurofaszial: die Amplitude in PRM-Flexion ist an Schädel, Rumpf und Sakrum rechts vermindert, SBS strain Torsion rechts, Restriktion in Tentorium cerebelli rechts, cranial base, S. occipitomastoidea und Sinus venosus sigmoideus rechts, neurolymphatische Reflexpunkte am Sternum im Übergang zum Xyphoid und am Rippenbogen links (siehe Grafik),

Behandlung:

- CV IV
- myofasziale Regulation: Sandwichtechniken in den diaphragmalen Ebenen Becken, Zwerchfell, obere Thoraxapertur, Tentorium cerebelli
- Kopfgelenk und CTÜ MET,
- Os navikulare FPR n. Schiowitz
- großes abdominelles Manöver
- SBS strain Torsion re. direkt
- Duraschaukel

Ergebnis:

Frau U. kann RL und SL schmerzfrei einnehmen und entspannt unter Tränen der Erleichterung zusehends. Die Atmung wird ruhiger und tiefer.

- Fuß re. frei, 10 steps occipitale Traktion re. und Beintraktion re. weicher, jedoch noch seitendifferent
- Anteflexion und Rotation HWS eingeschränkt, jetzt weich elastisch
- Amplitude der PRM- Flexion an Schädel, Rumpf re. vermindert
- AVL links weniger, nach Inhibition Bauch -
- Gang schmerzfrei ohne auffälliges Auftrettsgeräusch
- Atmung und Sprache beruhigt

Selbstübung: RL Unterlagerung Hinterhaupt-Kreuzbein im Sinne Duraschaukel und Wärme auf Bauch
WV in 1 Woche

Behandlung am 12.6.2020 (60 min)

Frau U. wirkt deutlich dynamischer. Die Schmerzen werden mit 6-7/10 NAS und nicht mehr als vernichtend, aber teilweise noch einschneidend beschrieben. Sie vermeidet körperliche Anstrengung und Tragen. Der Arbeitsalltag gelingt seit 4 Tagen wieder gut.

Gezielte Befunderhebung:

Parietal: OCC ESRLi, TH7-Th11 NSRre, TH11 ERS li., Rippe 9 li. in IR, Sternum longitudinale Hypomobilität intraossär, Restriktionen Zwerchfell li. > re. (Schockreaktion), M. psoas major bds. mTrP

Viszerofaszial: Magen cranial, Restriktion Lig. gastrocolicum, Colonflexur links, Lig. von Treitz, Omentum minus, SLA Kardia und Pylorus und DJJ Restriktion

Craniosacral/neurofaszial: SBS strain Torsion re., Amplitude in PRM- Flexion re. an Schädel, Rumpf vermindert

Behandlung:

- Th 11 ERS li, TH7-Th11 NSR re - FT Johnston, Rippe frei
- OCC ESRLi - FPR
- L5 FRS li. MET
- Sakrum - myofasziale Harmonisierung Beckenring
- Sternum - longitudinale Kompression mit sanftem Recoil
- neurolymphatische Reflexpunkte (3) am Sternum im Übergang zum Xyphoid und am Rippenbogen li. dabei deutliche vegetative Reaktion, VNS-Harmonisierungstechnik am Thorax
- Schockrelease Zwerchfell
- Sandwichtechnik Diaphragma thoracis/TLÜ
- Mobilisation Magen nach caudal (wird subjektiv als sehr entlastend und befreiend empfunden)
- Colonflexur li.
- Lig. gastrocolicum
- SLA

Ergebnis: AF/RF BWS geschmeidiger, vegetative Ausgeglichenheit, 10 Steps Schultergürtel, unterer Thorax links, AVL links dezent, HWS frei, LSÜ frei, Armelevation bds. bis in Armhochhalte frei

Selbstübung: paravertebrale Lagerung auf Handtuchrolle täglich 3-5 min nacheinander beidseits, PSF in RL

Therapiebericht an HA mit Befund- und Behandlungsinformation sowie Bitte um differentialdiagnostische Abklärung von V.a. Zwerchfellhernie (z.B. im Rahmen der bereits geplanten Gastroskopie) wurde übermittelt danach WV

Behandlung am 10.7.2020 (60 min)

Bestätigung des Verdachtsbefundes einer Zwerchfellhernie durch Gastroskopie am 26.6.2020

- Kontrolle Vorbefunde

Behandlung:

- Th 11 ERS li.
- M. psoas major PIR bds.
- SBS strain Torsion re., direkte Technik, S. occipitomastoidea re., Tentorium cerebelli, cranial base release, Sinus venosus Techniken (Fokus Sinus sigmoideus rechts)
- neurolymphatischer Reflexpunkt am unterem Rippenbogen li.
- Mobilisation Magen, Lig. v. Treitz
- N. vagus neurofasziale Regulation intracraniell, am Foramen jugulare und zum Zielorgan Magen
- CV IV

Ergebnis: PRM frei, 10 steps Schultergürtel bds, unterer Thorax li., Patrick-Kubis re. frei, Rot. TLÜ freier jedoch endgradig bds. straff, thorakale Hochatmung nur noch im Stand, AVL -, General listening kurzbogig ventral

Selbstübung: Zwerchfellmobilisation im Sitz und Anregung der costoabdominellen Atmung, PSF im Sitz

Fazit/ Prognose:

Frau U. ist froh, die akute Schmerzphase überstanden zu haben. Die Selbstübungen helfen ihr gut und werden im Alltag eingebunden. Die Schmerzen sind erträglich und deutlich rückläufig bei 4/10 NAS. Die Patientin sprach auf die Behandlung sehr gut an.

Unter Berücksichtigung der im MRT nachgewiesenen Strukturstörungen der BWS und der diagnostizierten Zwerchfellhernie ist in Abstimmung mit dem HA eine osteopathische Behandlung in adäquaten Abständen sinnvoll. Eine begleitende physiotherapeutische Behandlung (Manuelle Therapie, Atemtherapie und Krankengymnastik) ist indiziert. Eine ernährungswissenschaftliche Mitbehandlung könnte zudem hilfreich bei der Verbesserung der Alltagsbelastung im Hinblick auf die Konstitution der Patientin sein.